ALAN AKADEMİ OSGB
ODYOGRAM SONUCU

TC Kimlik No : 21*******84 Sicil No :
Tarih : 23.02.2026 13:07
Adı Soyadı : ATABERK KOÇ
Yaşı : 26

193908

SAĞ	KIRMIZI	MAVİ	SOL
0	MASKESİZ HAVA YOLU		X
[0]	MASKELİ HAVA YOLU		[X]
<	MASKESİZ KEMİK YOLU		>
[	MASKELİ KEMİK YOLU		]
Q	HAVA YOLUNDAN YANIT YOK		X
[	KEMİK YOLUNDAN YANIT YOK		]

ODYOLOJİ BÖLÜMÜ

SAF SES EŞİK ODYOGRAMI ISO - 1964

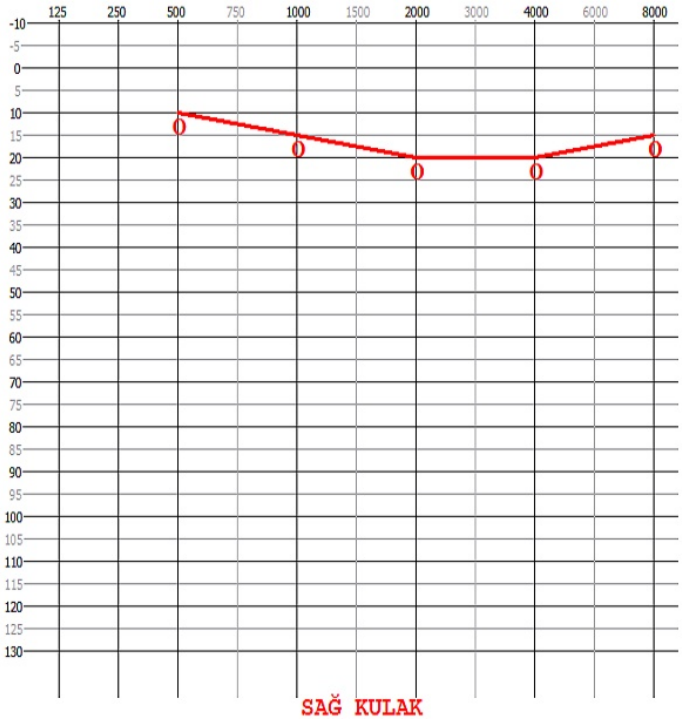

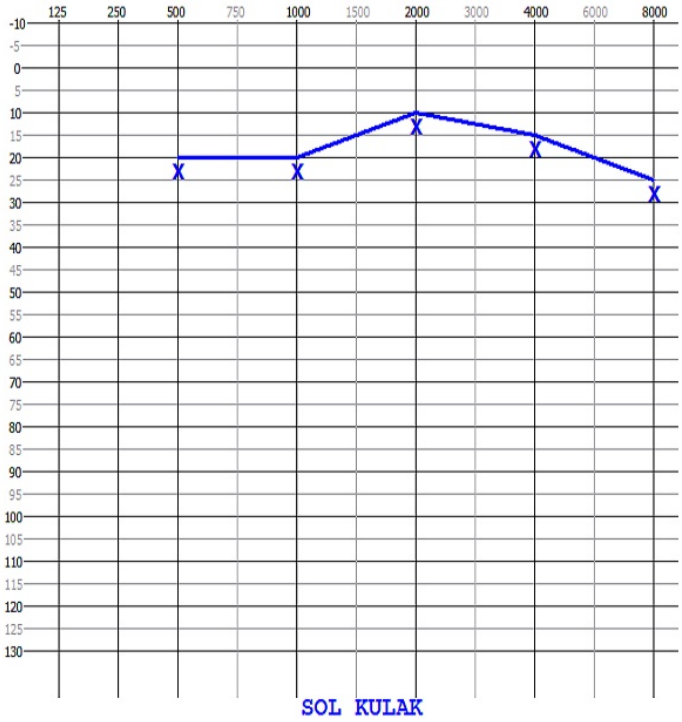

	SAĞ	SOL
SAF SES ORTALAMASI HAVA YOLU (dB HL)	15	16
SAF SES ORTALAMASI KEMİK YOLU (dB HL)		

	3000 Hz.	4000 Hz.	6000 Hz.	8000 Hz.
SAĞ	0	20	0	15
SOL	0	15	0	25

WEBER LATERALİZASYONU				
250	500	1000	2000	4000
—	—	—	—	—

KISALTMALAR	
DY: Davranış Yok	NA: Netice Alınamadı
TY: Test Yapılamadı	HS: Hissediş Seviyesi
TU: Test Uygulandı	İŞ: İşitme Seviyesi

AÇIKLAMA

SAĞ VE SOL KULAK SAF SES ORTALAMASI NORMAL SINIRDADIR.

ÖZCAN SARAÇ
ODYOMETRIST
SERT NO:150705092

NOT: Bu rapor elektronik ortamda onaylanmıştır.

ALAN AKADEMİ OSGB

GÖZ MUAYENE FORMU

23.02.2026

Adı ve Soyadı	ATABERK KOÇ
T.C Kimlik No	21536311484
Doğum Yeri ve Tarihi	/ 2.10.2000

SAĞ GÖZ

Sph.	Cly	Ax.	Vizyon Oküler	Tansiyon
+0,50	-0,50	35		

SOL GÖZ

Sph.	Cly	Ax.	Vizyon Oküler	Tansiyon
+0,50	-0,25	45		

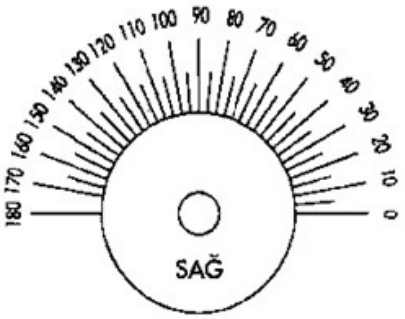

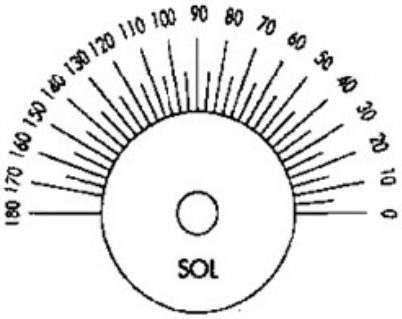

Muayene	
Tanı	NORMAL
Sonuç	GÖZ ÖLÇÜM SONUCU ÇALIŞMASINA MANİ HALİ YOKTUR.
Renk Körlüğü	

Otorefraktometre ölçüm sonucu olup, reçete değildir, gözlük alınamaz.

NOT: Bu rapor elektronik ortamda onaylanmıştır.

LABORATUVAR TETKİK SONUÇLARI

T.C Kimlik No	: 21*******84	**Hasta Adı Soyadı**	: ATABERK KOÇ
Cinsiyeti	: ERKEK	**Protokol / Dosya / İşlem No**	: 4811 / 83348 /
			193908
Rapor Numarası	: 4811.83348.20548890.2026	**Sicil No**	:

Tetkik Adı	Durum	Sonuç	Birim	Referans Aralığı
İstem Zamanı :23.02.2026 13:04	Nmn Alma Zamanı : 23.02.2026 13:16	Nmn Kabul Zamanı : 23.02.2026 13:34		Onay Zamanı : 23.02.2026 13:23
HEMOGRAM				
WBC		9,2	10^3/uL	4 - 11
LYM%		30,6	%	20 - 45
MID%		7,6	%	1 - 15
GRAN%		61,8	%	50 - 70
LYM#		2,8	10^3/uL	0.6 - 5.1
MID#		0,7	10^3/uL	0.1 - 1.8
GRAN#		5,7	10^3/uL	2 - 7.8
RBC		6,07	10^6/uL	3.5 - 6.5
HGB		13,2	g/dL	11 - 16
MCV		86,7	fL	80 - 99
MCH		21,7	pg	20 - 36
RDW-SD		40,6	fL	32 - 57
RDW-CV		14,8	%	10.5 - 16.5
PLT		437	10^3/uL	150 - 450
MPV		9,2	fL	7.4 - 12
PDW		11,5	%	10 - 20
PCT		0,4	%	0.1 - 0.45
P-LCR		19	%	13 - 48
HCT		38,6	%	36 - 48
MCHC		32	g/dL	30 - 38

Sabit Tıbbi Tetkik Mekanı Sorumlu Hekimi

Dr. İbrahim DEMİRÇİNLİ
İşyeri Hekimi
Dip. No: 9113 Sertifika No: 424

NOT: Bu rapor elektronik ortamda onaylanmıştır. Laboratuvarın yazılı izni olmadan kısmen kopyalanıp çoğaltılamaz.
↓ : Düşük ↑ : Yüksek

Yedikule Çırpıcı Yolu No:1 D:118

ALAN AKADEMİ

RADYOLOJİ SONUÇLARI

T.C Kimlik No	: 21*******84	**Hasta Adı Soyadı**	: ATABERK KOÇ	**Onay Zamanı**	
	:	**Protokol / Dosya**	: 4811 / 83348	**23.02.26 13:31**	
Rapor Numarası	: 4811.83348.193908			**Sicil No**	: / 1

PA AKCİĞER GRAFİSİ

Sayın Meslektaşım;

PA AKCİĞER GRAFİSİNDE:

Her iki akciğer havalanması simetriktir.
Her iki akciğer alanlarında aktif infiltrasyon lehine bulgu saptanmamıştır.
Bilateral Kostofrenik ve kardiofrenik sinüsler açıktır.
Her iki hilus normal genişliktedir.
Kardiotorasik indeks normal sınırdadır.
Grafiğe dahil kemik yapılar doğal görünümdedir.

SONUÇ:
PA AKCİĞER GRAFİSİ NORMAL SINIRLARDADIR.

Saygılarımla...

Saygılarımızla
Uzm.Dr. Ahmet Cevit SALMAN
Göğüs Hastalıkları Uzmanı
Diş No:2809 Uz.Tsc No:13366-16398
Ad. Tesis Kodu:10345091